

## AI で医療画像と診療情報を統合 — 高精度な疾患画像判別モデルを開発 —

### 1. 発表者：

- 佐藤 雅哉（東京大学医学部附属病院 検査部／東京大学医学部 講師）  
田中 孝（株式会社グルーヴノーツ コンサルタント）  
小林 玉宜（東京大学医学部附属病院 検査部 臨床検査技師）  
中塚 拓馬（東京大学医学部附属病院 消化器内科 助教）  
建石 良介（東京大学医学部附属病院 消化器内科／東京大学医学部 講師）  
小池 和彦（研究当時：東京大学医学部附属病院 消化器内科／東京大学大学院医学系研究科  
消化器内科学 教授／現：関東中央病院 病院長）  
矢富 裕（東京大学医学部附属病院 検査部／東京大学大学院医学系研究科  
臨床病態検査医学 教授）

### 2. 発表のポイント：

- ◆画像と数値など異なる種類のデータを同時に学習可能な人工知能（AI）の技術を用いて腹部超音波検査画像と診療情報を統合する新しい肝腫瘍の疾患画像判別モデルを開発しました。
- ◆従来の画像診断モデルは画像のみを学習させますが、画像に診療情報を統合することで、判別モデルの精度を飛躍的に向上させることが可能になりました。
- ◆画像と診療情報の統合による精度の向上は、超音波における肝腫瘍の判別だけでなく、さまざまな医療分野への応用が可能です。

### 3. 発表概要：

慢性肝炎、肝硬変患者に対する肝癌早期発見のため、最も広く用いられる画像検査は腹部超音波検査です。しかし、発見された腫瘍が治療の必要な悪性の腫瘍か、治療を行う必要のない良性の腫瘍であるかの質的な鑑別には造影剤（注1）を使用したCT（注2）やMRI（注3）などを用いて血流の状態を診る血行動態的な評価が用いられます。腹部超音波検査で得られる超音波Bモード画像（注4）のみによる腫瘍の質的な診断が難しい理由は、通常の超音波検査を用いた画像は血行動態評価に比べて画像の客観的な定量化が困難なためです。

腹部超音波検査画像に客観的な定量化ができるようになれば、腹部超音波検査単独での質的な診断が可能になり、CTやMRI検査による被爆や医療費の削減に繋がる可能性があります。画像の定量化を行う方法として、近年注目されているのが深層学習（注5）などの人工知能（AI）技術です。

東京大学医学部附属病院 検査部の佐藤雅哉 講師、小林玉宜 臨床検査技師、矢富裕 教授、消化器内科の中塚拓馬 助教、建石良介 講師、小池和彦 教授（研究当時）ら、および株式会社グルーヴノーツの田中孝 コンサルタントらのグループは、画像と数値など異なる種類のデータを同時に学習することが可能なマルチモーダル深層学習（注6）の技術を用いて超音波画像に診療情報を統合する新しい肝腫瘍の疾患画像判別モデルを開発しました。これまで、肝腫瘍の診断のために、肝臓の超音波画像にマルチモーダル深層学習によって他の情報を統合させたという報告は、

なされていませんでした。本モデルでは、画像のみを用いた従来の人工知能（AI）モデルに比べて飛躍的に診断能を向上させることが可能となりました。

マルチモーダル深層学習による画像と診療情報の統合は、医療のさまざまな分野にも応用が可能であり、他分野への応用も期待されます。

本研究結果は日本時間の 2022 年 1 月 7 日に学術誌 *Journal of Gastroenterology and Hepatology* にて発表しました。

#### 4. 発表内容：

##### (1) 研究の背景

肝臓の診療ガイドラインでは、肝臓発症リスクの高い慢性肝炎や肝硬変の患者に対して、肝臓早期発見のための定期的なスクリーニング検査が推奨されています。肝臓のスクリーニングを行うために最も広く用いられる画像検査は腹部超音波検査ですが、超音波検査の現状での役割は肝臓に何らかの腫瘍（結節）が存在することを確認することで、発見された腫瘍が治療の必要な悪性の腫瘍か、治療を行う必要のない良性の腫瘍であるかの鑑別には造影剤を使用した CT や MRI などによる血行動態的な評価が用いられます。超音波画像のみによる腫瘍の質的な診断が難しい大きな理由は、通常の超音波検査を用いた画像は血行動態評価に比べて超音波 B モード画像の客観的な定量化が困難なためです。腹部超音波検査画像に客観的な定量化ができるようになれば、腹部超音波検査単独で良悪性の鑑別などの質的な診断を行うことが可能になり、CT や MRI 検査による被爆や医療費の削減に繋がる可能性があります。

画像の定量化を行う方法として、近年注目されているのが深層学習などの人工知能（AI）技術です。近年の人工知能技術は、深層学習の発展に伴い画像解析技術の精度や実用性が向上したことで、医療分野においても画像診断領域への応用が急速に進んでいます。しかし、実際の医療現場においては、画像情報以外にもさまざまな診療データが蓄積され、疾患の診断などに利用されています。そこで、画像と数値など異なる種類のデータを同時に学習できる「マルチモーダル深層学習（マルチモーダル AI）」が次の有力な新規技術として医療分野への応用・実用化が期待されています。肝臓の悪性腫瘍である肝臓の有無の予測には、癌マーカーの他、肝臓の線維化や炎症、患者年齢などが重要であることが知られています。本研究においては、マルチモーダル深層学習を用いてこれらの診療情報と超音波 B モード画像を統合させることで、どの程度正確に肝臓腫瘍の診断ができるかを検討しました。

##### (2) 研究の内容

本研究では、2016 年 4 月から 2018 年 11 月までに東京大学医学部附属病院で腹部超音波検査を受け、超音波 B モード画像から指摘された 1080 例の肝臓腫瘍（悪性腫瘍 548 例、良性腫瘍 532 例）に対して、株式会社グルーヴノーツが開発するプラットフォームを活用して、マルチモーダル深層学習の技術を用いた判別モデルの作成と精度の評価を行いました。まず、1080 例の肝臓腫瘍を、学習を行うための訓練データ（864 例）、最適な学習パラメータを抽出するための検証データ（108 例）、作成された学習モデルの精度を検証するための評価データ（108 例）の 3 つに分けました。次に、モデル 1：超音波画像のみ、モデル 2：モデル 1+患者背景情報（年齢、性別）、モデル 3：モデル 2+肝臓の炎症情報（AST、ALT：注 7）、モデル 4：モデル 3+肝臓の線維化情報（血小板：注 8）、モデル 5：モデル 4+アルブミン（注 9）の 5 種類の腫瘍の判別モデルを作成し、精度の検討を行いました。

その結果、超音波画像のみで作成されたモデル 1 における肝臓腫瘍の良悪性の正診率および AUROC 値（注 10）は 68.52%、0.721 でした。一方、マルチモーダル深層学習の技術を用い

て、超音波画像に患者背景情報（年齢、性別）を加えたモデル 2 における正診率/AUROC 値は 71.30%/0.803、さらに血液データを段階的に加えた場合の正診率/AUROC 値はモデル 3 で 87.04%/0.9547、モデル 4 で 91.67%/0.9822、モデル 5 で 96.30%/0.994 でした（図 1）。本研究から、マルチモーダル深層学習による超音波 B モード画像と患者情報の統合が、正診率を向上させるためにとても有効な手段であることが見出されました。

### (3) 社会的意義と今後の予定

AI を用いた予測モデルの精度は、学習に用いるサンプル数に依存するため、多くのサンプルを学習に用いることで予測精度も高まります。しかし、患者を対象とする医学研究においては、同意取得の必要性や倫理的な側面への配慮から、数万人規模の患者サンプルを収集することは現実的に困難です。本研究においても、1000 例程での学習であったため、画像情報のみのモデルでの正診率は 70%弱でした。しかし、日常診療にて収集可能な診療情報を、マルチモーダル深層学習を用いて統合することで、正診率を 95%以上にまで向上させることができました。画像と診療情報の統合によって精度を向上させるという試みは、超音波における肝腫瘤の判別だけでなく、さまざまな医療分野への応用が可能です。今後は他分野への応用も期待されます。

## 5. 発表雑誌：

雑誌名：*Journal of Gastroenterology and Hepatology*（オンライン版：1月7日）

論文タイトル：Development of Novel Deep Multimodal Representation Learning-based Model for the Differentiation of Liver Tumors on B-Mode Ultrasound Images

著者：佐藤雅哉\*、小林玉宜、揃田陽子、田中孝、中塚拓馬、中川勇人、中村文香、栗原真希子、遠藤桃江、疋田宏美、佐藤磨実子、後藤寛昭、岩井友美、建石良介、小池和彦、矢富裕（\*責任著者）

DOI 番号：10.1111/jgh.15588

アブストラクト URL：<https://onlinelibrary.wiley.com/doi/abs/10.1111/jgh.15763>

## 6. 問い合わせ先：

<研究内容に関するお問い合わせ先>

東京大学医学部附属病院 検査部

講師 佐藤 雅哉（さとう まさや）

<取材に関するお問い合わせ先>

東京大学医学部附属病院 パブリック・リレーションセンター

担当：渡部、小岩井

TEL：03-5800-9188（直通） E-mail：pr@adm.h.u-tokyo.ac.jp

株式会社グルーヴノーツ

広報担当：金田

TEL：03-4243-8668 E-mail：pr@groovenauts.jp

## 7. 用語解説：

### (注 1) 造影剤：

画像診断の際に、画像に白黒のコントラストをつけるために血管の中に投与される薬剤です。造影剤により、臓器や病変部位の血流状態や特徴を定量的に把握することができます。

### (注 2) CT：

コンピュータ断層撮影 (Computed Tomography) の略で、X 線を利用して体内の状態を断面像として描写する検査です。

### (注 3) MRI：

磁気共鳴画像 (Magnetic Resonance Imaging) の略で、強い磁力と電磁波を利用して、体内の状態を断面像として描写する検査です。

### (注 4) 超音波 B モード：

B は輝度 (Brightness) の略で、機器から送信した超音波が体内の組織や臓器が反射した波の強さを輝度に変換して可視化することで、体内の状態を断層像として描写する検査です。

### (注 5) 深層学習：

脳の神経細胞ネットワークを模倣することで、脳機能の特性をコンピュータで実現しようとしたニューラルネットワークを多層にすることで、主に画像認識などの能力を画期的に向上させた人工知能の一つの形態です。

### (注 6) マルチモーダル深層学習：

画像に加えて数値データやテキストデータなど複数のモダリティからの情報を同時に学習することができる深層学習のモデルです。

### (注 7) AST、ALT：

肝臓の炎症により上昇する検査項目です。

### (注 8) 血小板：

肝臓の線維化を反映する検査項目です。線維化の進行で低下します。

### (注 9) アルブミン：

肝臓の機能や栄養状態を反映する検査項目です。肝臓の機能の低下や、がんの病態の進行で低下します。

### (注 10) AUROC 値：

The area under the receiver operating characteristic curve (ROC 曲線下面積) の略で、判別モデルの性能を評価する指標の 1 つです。AUROC 値は 0 から 1 までの値を取り、値が 1 に近いほど判別能が高いことを示します。

## 8. 添付資料：

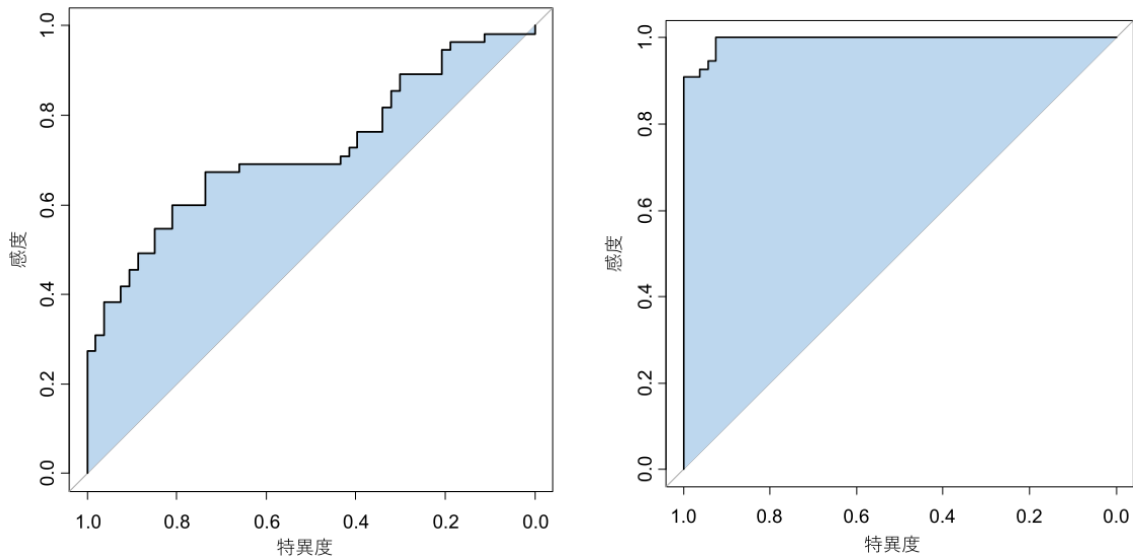


図 1：超音波画像のみのモデル 1（左図）、マルチモーダル深層学習を用いて超音波画像に診療情報を統合したモデル 5（右図）の診断精度を示した ROC 曲線。この曲線の下面積（青色部分）が大きいほど診断精度がいいということになります。診療情報を統合したモデル（右図）では左上の欠けた部分のほとんどない良好な診断精度を示しました。

### 参考

#### ■株式会社グローヴノーツについて

グローヴノーツは、AI と量子コンピュータを活用できるクラウドプラットフォーム

「MAGELLAN BLOCKS（マゼランブロックス）」を開発するテクノロジーカンパニーです。MAGELLAN BLOCKS では、数値や画像、テキストといった異なる種類、かつ複数のデータを組み合わせて深層学習を行うことができる「マルチモーダル AI 機能」を提供しています。

詳細情報は、<https://www.magellanic-clouds.com/blocks/> をご覧ください。