

別々の3疾患（神経核内封入体病・白質脳症を伴う眼咽頭型ミオパチー・
眼咽頭遠位型ミオパチー）に共通する原因がヒトゲノムCGG塩基の
繰り返し配列の異常伸長であることを解明

1. 発表者：

辻 省次（東京大学医学部附属病院 22世紀医療センター 分子神経学講座 特任教授）
石浦 浩之（東京大学医学部附属病院 脳神経内科 助教）
森下 真一（東京大学大学院新領域創成科学研究科 メディカル情報生命専攻情報生命科学
講座 教授）

2. 発表ポイント：

- ◆神経核内封入体病、白質脳症を伴う眼咽頭型ミオパチー、眼咽頭遠位型ミオパチーと呼ばれる3疾患の原因遺伝子を発見しました。さらに、原因遺伝子は *NBPF19*、*LOC642361*・*NUTM2B-AS1*、*LRP12*とそれぞれ異なりますが、全ゲノム配列データの解析により、共通して同じ3塩基（CGG）の繰り返し配列の異常伸長が原因であることがわかりました。
- ◆これまで多くの病気の原因遺伝子がわかってきていますが、40%程度はまだ未解明です。その多くは、今回の発見のような、イントロンの中の繰り返し配列の異常伸長による可能性があります。今回、それらを長く読めるロングリードシーケンサーという新しい技術を使って発見できたことに意義があります。
- ◆3疾患の原因遺伝子に共通するCGG繰り返し配列の異常伸長が神経疾患の病態を引き起こす可能性が示されたことから、今後は、伸長繰り返し配列を有するRNAを減少させる薬の開発など、新しい治療法が開発が進むと期待されます。

3. 発表概要：

神経核内封入体病は、近年、認知症を呈する神経変性疾患の一つとして注目されており、発症年齢は幼少期から高齢まで幅広く分布し、家族性の発症もあることが知られていましたが、その原因は不明でした。東京大学医学部附属病院の分子神経学講座 辻省次特任教授、脳神経内科 石浦浩之助教および東京大学大学院新領域創成科学研究科 森下真一教授らの研究グループは、発症者の全ゲノム配列のデータから、未知の繰り返し配列の異常伸長（注1）を効率良く検出できる解析プログラム（TRhist）を開発し、*NBPF19* 遺伝子の5'非翻訳領域（注2）に存在するCGG繰り返し配列の異常伸長が原因であることを発見しました。そして、次の2疾患にも同様の異常伸長が認められました。白質脳症を伴う眼咽頭型ミオパチーは、頭部MRI画像で神経核内封入体病に類似した大脳白質の異常を示し、加えて眼球の運動を司る筋肉、嚥下・発声を担う咽頭の筋肉、四肢の筋肉を侵す疾患です。解析の結果、*LOC642361*・*NUTM2B-AS1* という別の遺伝子に、同じCGG繰り返し配列の異常伸長が存在するところを見いだしました。眼咽頭遠位型ミオパチーは、眼球運動、咽頭、さらに四肢の遠位部の筋力低下が特徴的な筋疾患で、国が定める指定難病の一つである、遠位型ミオパチーに含まれる

疾患です。前述の白質脳症を伴う眼咽頭型ミオパチーと筋の罹患部位の分布が非常に類似していることをヒントに解析した結果、*LRP12* 遺伝子に、やはり CGG 繰り返し配列の異常伸長変異が存在することを見いだしました。上記の 3 疾患はこれまで別個の疾患と考えられていましたが、MRI 所見や症状に重複する部分が存在し、原因遺伝子は異なっても、共通して CGG 繰り返し配列の異常伸長が認められたことから、CGG 繰り返し配列の異常伸長そのものが、その病態機序において中心的な役割を果たしていることが明らかとなりました。

なお本研究は、日本医療研究開発機構 (AMED) 「難治性疾患実用化研究事業 (課題名: オミックス解析に基づく希少難治性神経疾患の病態解明)」、「臨床ゲノム情報統合データベース整備事業 (課題名: 希少・難病分野の臨床ゲノム情報統合データベース整備)」、「ゲノム医療実現推進プラットフォーム事業 (課題名: ヒトゲノム *De novo* 情報解析テクノロジーの創出)」、日本学術振興会科学研究費助成事業の支援により行われ、日本時間 7 月 23 日に国際科学誌 *Nature Genetics* に掲載されました。

4. 発表内容:

(1) 研究の背景

神経核内封入体病 (neuronal intranuclear inclusion disease: NIID) は、近年認知症を呈する疾患の一つとして注目されており、病理学的に神経細胞、グリア細胞および全身の臓器の細胞核内に封入体 (注 3) が認められます (核内封入体)。発症年齢は幼少期から高齢まで広く分布します。これまで、亡くなった方の脳組織の病理学的観察でようやく診断されることの多い疾患でしたが、最近の研究により、皮膚生検 (図 1a) における細胞核内の封入体と特徴的な MRI 所見 (拡散強調像における皮髄境界部の高信号、図 1b) が見いだされ、高齢発症で認知症を呈する症例が国内に多く存在することが明らかとなっていました。臨床的には、主に認知症を呈する病型に加え、末梢神経障害が前景に立つ症例も存在することが報告されています。これまで、約 2/3 の症例は孤発例でしたが、一部に、常染色体優性遺伝と考えられる家系が存在することが知られていましたが、その原因は明らかではありませんでした。

また本研究グループは、十数年前から白質脳症と眼咽頭型のミオパチーを合併する 1 家系を見いだしており、原因遺伝子の探索研究を行ってきましましたが見つけ出すことはできていませんでした。しかし、頭部 MRI で、神経核内封入体病に類似した極めて特徴的な、拡散強調像における異常高信号が認められることに気づき、このことをヒントに、発症者の全ゲノム配列データを解析し、*LOC642361・NUTM2B-AS1* という別の遺伝子に、同じ CGG 繰り返し配列の異常伸長が存在することを見いだしました。本疾患は、これまで報告がされていない新規の疾患であり、白質脳症を伴う眼咽頭型ミオパチー (oculopharyngeal myopathy with leukoencephalopathy: OPML) と名付けました。

一方、眼咽頭遠位型ミオパチー (oculopharyngodistal myopathy: OPDM) は、里吉栄二郎 (元国立精神・神経センター名誉総長) らが 1977 年に報告し、日本でその疾患概念が確立された疾患で、眼球運動障害、眼瞼下垂、顔面筋筋力低下、咽頭筋の筋力低下による嚥下障害、四肢遠位優位の筋力低下を主徴とする筋疾患です。病理学的に、筋線維内に縁取り空胞 (図 2) が認められることが特徴的です。本疾患も、多くは孤発例であり、時に、家族例 (多

くは常染色体優性遺伝と考えられます) が報告されていましたが、原因遺伝子は明らかではありませんでした。

(2) 本研究の成果

研究グループは、神経核内封入体病が、脆弱 X 関連振戦失調症候群 (fragile X tremor/ataxia syndrome : FXTAS) という遺伝性疾患と、臨床症状、病理学的所見、頭部 MRI 所見が類似していることに着目しました。脆弱 X 関連振戦失調症候群は、*FMR1* 遺伝子の 5'非翻訳領域に存在する CGG 繰り返し配列の異常伸長 (55~200 回繰り返し) によって生じることが以前から知られており、同様の非翻訳領域の CGG 繰り返し配列の異常伸長が別の遺伝子に存在する可能性を考え研究を開始しました。

現在汎用されている次世代シーケンサーでは、100~150 塩基と短い配列しか得られず、繰り返し配列の異常伸長の検出は困難でしたが、本研究では、TRhist (Doi et al. *Bioinformatics* 2014;30:815-822) という繰り返し配列の異常伸長を効率よく見つけ出すプログラムを開発し、神経核内封入体病の遺伝子探索研究を進めました。

まず、神経核内封入体病の 4 症例について全ゲノム配列解析を行い、TRhist プログラムを用いて、直接 CGG 繰り返し配列の異常伸長配列を探索したところ、驚くべきことに、4 例全てで、1 番染色体に存在する、*NBPF19* 遺伝子 (*NOTCH2NLC* 遺伝子とも呼ばれます) の 5'非翻訳領域に存在する CGG 繰り返し配列が異常伸長していることを見いだしました (図 3a)。次に症例数を増やして、発症者に共通してこの異常伸長が観察されるかを調べた結果、神経核内封入体病と考えられた 14 家系および 12 例の孤発例で異常伸長の存在を確認しました。この時の繰り返し配列の長さは、およそ 90-180 回の繰り返しでした。一方、健常者 1,000 名においては、50 回繰り返しを超えることはありませんでした。異常伸長した CGG 繰り返し配列の全体像を通常の DNA シーケンサーで読み解く事は難しいのですが、数千塩基対から数万塩基対以上読み通せる 1 分子ロングリードシーケンサーを用いることで全体像の解読に成功しました。また、本変異は、2 名のマレーシア人患者においても見出され、日本人だけでなく、海外でもその疾患の存在が確認されました。

次に、白質脳症を伴う眼咽頭型ミオパチーの 1 家系について、神経核内封入体病と類似した特徴的な頭部 MRI 拡散強調像の所見が存在することから、別の遺伝子に CGG 繰り返し配列の異常伸長が存在する可能性を考え、全ゲノム配列解析のデータを解析しました。その結果、10 番染色体に CGG 繰り返し配列の異常伸長を発見しました。この部位では、*LOC642361* と *NUTM2B-AS1* という 2 つの、翻訳領域の存在しない遺伝子が両方向性に転写されていました (図 3b)。家系内の発症者 4 名で CGG 繰り返し配列の異常伸長を認め、家系内の非発症者 7 名と健常者 1,000 名では異常伸長を認めませんでした。

最後に、眼咽頭遠位型ミオパチー家系について、筋肉の罹患部位が、上記の白質脳症を伴う眼咽頭型ミオパチーと類似していることから、同様の CGG 繰り返し配列が別の遺伝子に存在する可能性を考えました。その結果、*LRP12* 遺伝子の 5'非翻訳領域に CGG 繰り返し配列の異常伸長が存在することを発見しました (図 3c)。本解析は、国立精神・神経医療研究センターとの共同研究であり、同センターで収集した 100 家系を含めて、合計 107 症例について検討したところ、筋病理学的に特徴的な縁取り空胞が認められた眼咽頭遠位型ミオパチー

症例の 38.2%、筋生検がなされていない臨床診断例の 16.7%で、本遺伝子内の CGG 繰り返し配列の異常伸長が認められました。健常者 1,000 名では、0.2%で本繰り返し配列の異常伸長を認めるのみであり、眼咽頭遠位型ミオパチー症例において有意に高頻度で認められることがわかりました。

(3) 社会的意義と今後の展望

本研究では、次世代シーケンサーを駆使したゲノム解析と、ゲノム情報解析の融合により、CGG 繰り返し配列の異常伸長を有する新たな原因遺伝子を 3 つ同定することに成功しました。具体的には、臨床症状と頭部 MRI の所見の共通点を手がかりに、神経核内封入体病 (NIID)、白質脳症を伴う眼咽頭型ミオパチー (OPML)、眼咽頭遠位型ミオパチー (OPDM) という 3 疾患において、それぞれ別の遺伝子の非翻訳領域に存在する CGG 繰り返し配列の異常伸長がその原因であることを発見しました。この 3 疾患と脆弱 X 振戦失調症候群は別個の疾患ではありますが、それぞれ臨床像や検査所見において重複するところがあります (図 4)。本研究により、別の遺伝子でありながらも、同じ繰り返し配列の異常伸長が認められたことから、遺伝子自体の機能の変化ではなく、繰り返し配列の異常伸長そのものが、共通した病態を引き起こしていることがわかりました (図 4)。これまで解明されていなかった 3 疾患の原因を明らかにでき、特に、同じ CGG 繰り返し配列の異常伸長によることが見出されたことから、異常伸長した CGG 繰り返し配列を含む RNA を減じるアプローチなど、治療法開発の標的が定まり、治療法開発の研究の発展が期待されます。

また、本研究グループはこれまでに、*SAMD12* 遺伝子、*TNRC6A* 遺伝子、*RAPGEF2* 遺伝子という 3 遺伝子に存在する非翻訳領域の TTTCA および TTTTA 繰り返し配列の異常伸長により、良性成人型家族性ミオクローヌスてんかんという疾患が生じることを明らかにしていました (Ishiura et al. *Nat Genet* 2018;50:581–590)。今回の研究により、良性成人型家族性ミオクローヌスてんかんのように、異なった遺伝子に存在する同一の繰り返し配列の異常伸長により同一の疾患が引き起こされることに加えて、同一の繰り返し配列の異常伸長により臨床像に重複を認める類似した疾患をも引き起こすことが確認されたことは、大変意義のあることと考えられます。今後も、本研究の方法論を応用することで、非翻訳領域の繰り返し配列の異常伸長が、さらに多くの神経筋疾患で見いだされるものと期待されます。

5. 発表雑誌

雑誌名 : *Nature Genetics* (オンライン版 : 7 月 23 日)

論文タイトル : Noncoding CGG repeat expansions in neuronal intranuclear inclusion disease, oculopharyngodistal myopathy and an overlapping disease

著者 : Hiroyuki Ishiura, Shota Shibata, Jun Yoshimura, Yuta Suzuki, Wei Qu, Koichiro Doi, M. Asem Almansour, Junko Kikuchi, Makiko Taira, Jun Mitsui Yuji Takahashi, Yaeko Ichikawa, Tatsuo Mano, Atsushi Iwata, Yasuo Harigaya, Miho Kawabe Matsukawa, Takashi Matsukawa, Masaki Tanaka, Yuichiro Shirota, Ryo Ohtomo, Hisatomo Kowa, Hidetoshi Date, Aki Mitsue, Hiroyuki Hatsuta, Satoru Morimoto, Shigeo Murayama, Yasushi Shiio, Yuko Saito, Akihiko Mitsutake, Mizuho Kawai, Takuya Sasaki, Yusuke

Sugiyama, Masashi Hamada, Gaku Ohtomo, Yasuo Terao, Yoshihiko Nakazato, Akitoshi Takeda, Yoshio Sakiyama, Yumi Umeda-Kameyama, Jun Shinmi, Katsuhisa Ogata, Yutaka Kohno, Shen-Yang Lim, Ai Huey Tan, Jun Shimizu, Jun Goto, Ichizo Nishino, Tatsushi Toda, Shinichi Morishita, Shoji Tsuji* (※は責任著者)

DOI 番号 : 10.1038/s41588-019-0458-z

アブストラクト URL : <https://www.nature.com/articles/s41588-019-0458-z>

6. 問い合わせ先 :

<研究内容に関するお問い合わせ先>

東京大学医学部附属病院 22 世紀医療センター 分子神経学講座
特任教授 辻 省次 (つじ しょうじ)

東京大学医学部附属病院 脳神経内科
助教 石浦 浩之 (いしうら ひろゆき)

東京大学大学院新領域創成科学研究科 メディカル情報生命専攻情報生命科学講座
教授 森下 真一 (もりした しんいち)

<広報担当者連絡先>

東京大学医学部附属病院 パブリック・リレーションセンター (担当 : 小岩井、渡部)
TEL : 03-5800-9188 (直通)
E-mail : pr "AT" adm.h.u-tokyo.ac.jp

東京大学大学院新領域創成科学研究科 広報室
TEL : 04-7136-5450
E-mail : info "AT" edu.u-tokyo.ac.jp

<事業に関すること>

国立研究開発法人日本医療研究開発機構 (AMED)
戦略推進部 難病研究課
東京都千代田区大手町 1-7-1
TEL : 03-6870-2223
E-mail : nambyo-info "AT" amed.go.jp

基盤研究事業部 バイオバンク課
TEL : 03-6870-2228
E-mail : genome-db "AT" amed.go.jp

※E-mail は上記アドレス “AT” の部分を@に変えてください。

7. 用語解説

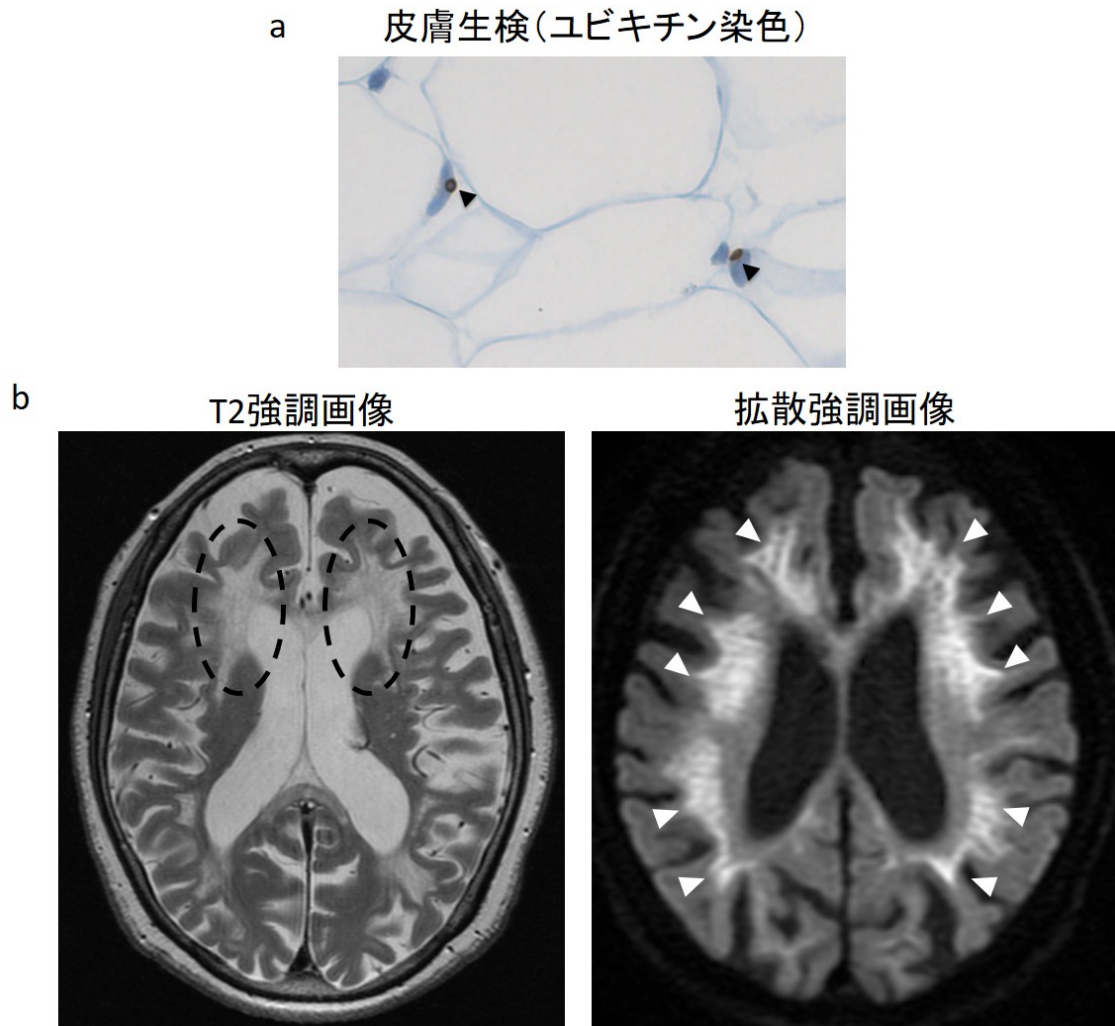
(注 1) **繰り返し配列の異常伸長**：リピート配列の異常伸長やリピート伸長変異とも呼ばれます。同一の配列の繰り返し回数が増えることは、多くの神経疾患、筋疾患の原因になることが判明しています (図 5)。翻訳領域における繰り返し配列の伸長による疾患としては、ハンチントン病、球脊髄性筋萎縮症、脊髄小脳変性症の一部が有名です。非翻訳領域における繰り返し配列の異常伸長による疾患は、筋強直性ジストロフィーが有名でしたが、近年になり、筋萎縮性側索硬化症・前頭側頭葉変性症や良性成人型家族性ミオクロームスτένかんを含む多くの疾患で見出されています (図 6)。

(注 2) **非翻訳領域**：非コード領域とも呼ばれます。遺伝子を構成する DNA 配列のうち、遺伝子産物のアミノ酸配列に直接翻訳される部分を翻訳領域と言います。逆に、アミノ酸配列に翻訳されない領域が非翻訳領域と呼ばれ、5'非翻訳領域、イントロン、3'非翻訳領域に分類されます (図 6)。非翻訳領域は、RNA には転写されるものの、アミノ酸配列に翻訳されないことから、古くは、意義に乏しい配列と考えられてきたこともありました。しかし、上記に述べるように、近年非翻訳領域における繰り返し配列の異常伸長による疾患が多く認められるようになっていきます。

(注 3) **封入体**：異常な物質が凝集、集積することにより、細胞内において染色性が異なる構造物として顕微鏡下に観察されるものを封入体と呼びます。細胞核の中に存在する場合、核内封入体と呼びます。

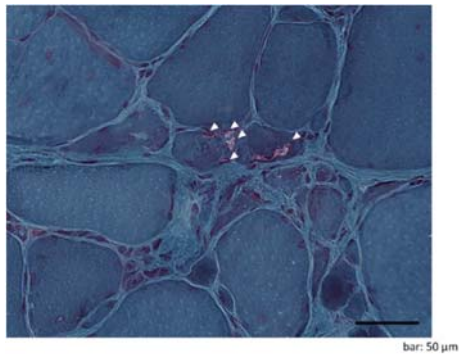
8. 添付資料

図1 神経核内封入体病で認められる所見



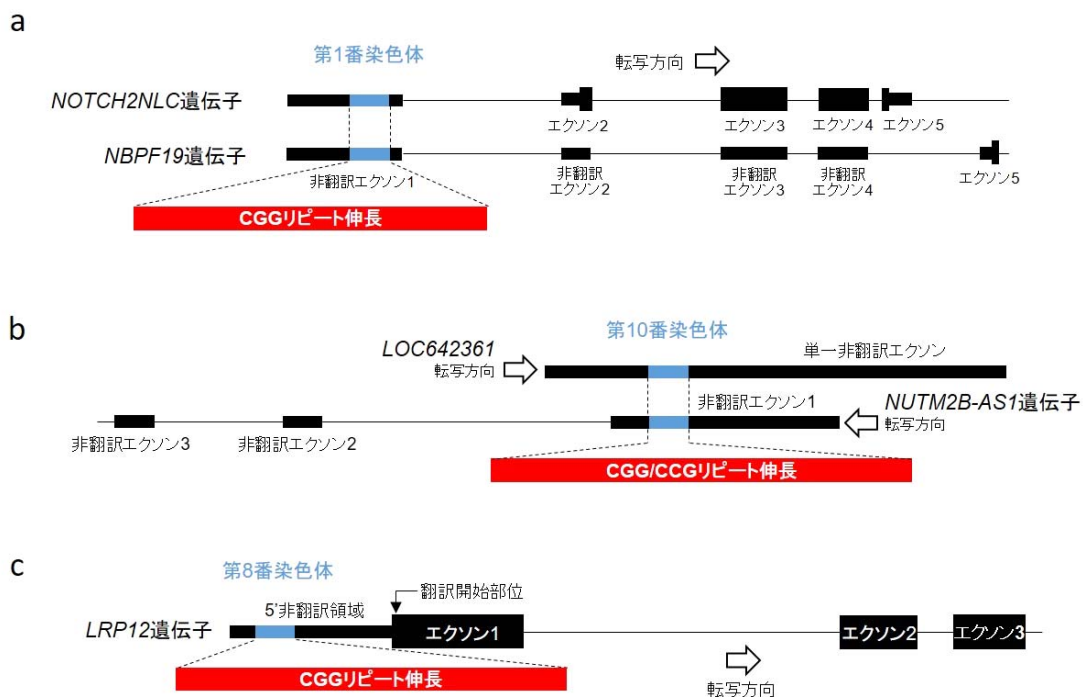
- a** 皮膚生検では、ユビキチン陽性を示す核内の封入体(矢頭)を線維芽細胞や汗腺細胞などで認める。
- b** 頭部MRIでは、白質がT2強調画像で高信号となる(左)。特に目立つ部分を点線で示す。拡散強調像では皮髄境界を中心に、特徴的な高信号を認める(右、矢頭)。

図2 眼咽頭遠位型ミオパチー症例で認められた縁取り空胞



眼咽頭遠位型ミオパチー症例の筋組織のゴモリ・トリクローム変法による染色。縁取り空胞と呼ばれる、周囲が暗赤色に縁取られた空胞（矢頭）が認められる。

図3 神経核内封入体病、白質脳症を伴う眼咽頭型ミオパチー、眼咽頭遠位型ミオパチーで見いだされたCGG繰り返し配列異常伸長変異



- a** 神経核内封入体病においては、*NBPF19* 遺伝子と *NOTCH2NLC* 遺伝子が存在している領域で、両遺伝子の 5'非翻訳領域に CGG 繰り返し配列の異常伸長を認めた。
- b** 白質脳症を伴う眼咽頭型ミオパチーにおいては、*LOC642361* 遺伝子と *NUTM2B-AS1* 遺伝子という 2 つの、翻訳領域を持たない遺伝子の存在する領域において、CGG 繰り返し配列の異常伸長を認めた。
- c** 眼咽頭遠位型ミオパチーにおいて、*LRP12* 遺伝子の 5'非翻訳領域に CGG 繰り返し配列の異常伸長を認めた。

